

Casos de TRC com Falha Prévia, Implantados com Sucesso com Sistema de Aplicação de TRC Baseado em Suporte por Guia Telescópico

Worley, Seth

Introdução

A terapia de ressincronização cardíaca (TRC) beneficia muitos pacientes com insuficiência cardíaca congestiva (ICC). Embora a colocação do eletrodo no ventrículo esquerdo possa ser difícil com os equipamentos fornecidos, a maioria dos médicos usa os sistemas distribuídos pelos fabricantes dos dispositivos. Os dois pacientes conseguiram ter o dispositivo implantado devido a sistema desenvolvido por intervencionista baseado em telescopia para posicionamento de eletrodo. A posição correta da mesa de exame é importante para otimizar a ergonomia do sistema de implante em VE (ver figura 1)

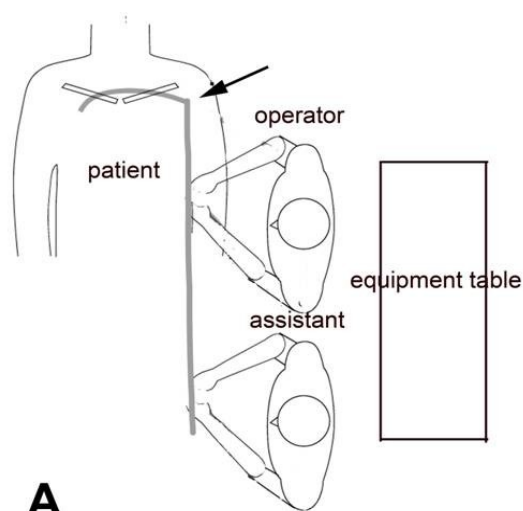
Figura 1. Posicionamento da mesa no momento do implante. No painel A, a maca está na posição adequada para o implante de eletrodo em VD e AD. Quando o implante é em VE, modificar a posição da maca para a posição do painel B melhora a ergonomia. O assistente esta em melhor posição para auxiliar. Os cateteres não estão “dobrados” como estariam se a mesa fosse mantida na posição A.

1º Caso Registrado

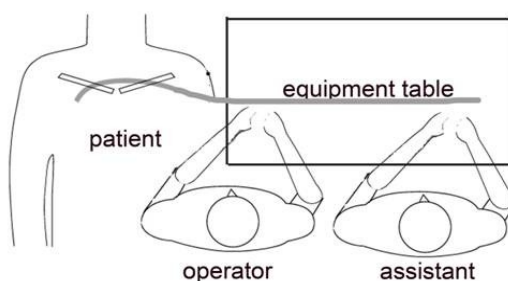
Paciente CW, sexo masculino, 75 anos, com indicação de TRC, foi encaminhado ao nosso serviço após falha no implante em outro serviço de alto volume. Após 3 horas de tentativas em outro serviço usando um sistema distribuído pela empresa do dispositivo, o implante apresentou falha porque o eletrodo do VE não progredia sobre o guia na veia alvo, a despeito de vários guias utilizados.

Em nosso centro acesso com bainha 9F SafeSheathCSG® Braided Core Worley-STD® anatomicamente adequada ao seio coronário(SC) foi obtido inicialmente(Figura 2).

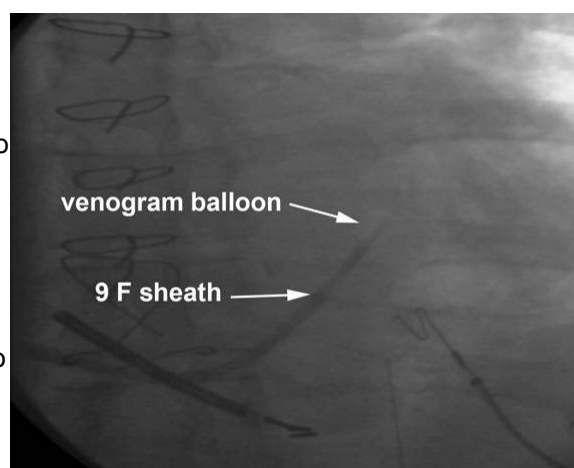
Figura 2: Acesso inicial ao seio coronário foi obtido usando bainha 9F SafeSheath CSG® Braided Core Worley-STD® pré-moldada, bainha “peel-away” (Pressure Products San Pedro, CA USA)



A



B



(Pressure Products San Pedro, CA USA) Venografia de SC foi obtida em OAD e OAE e AP (Figure 3) e a veia alvo foi identificada.

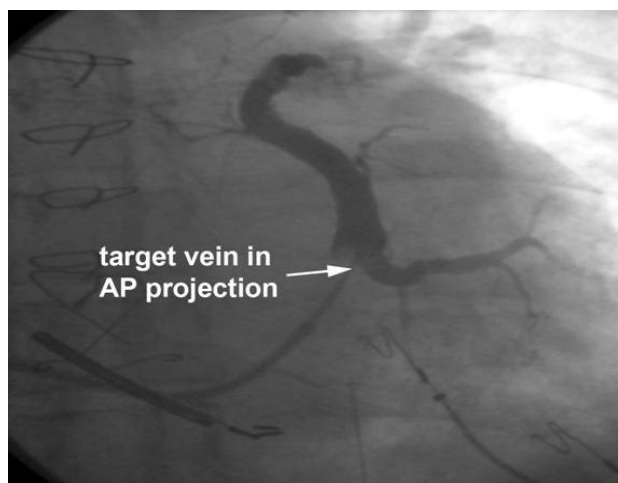


Figura 3: Venografia contrastada do seio coronário do caso 1, demonstrando a veia lateral alvo

(A) Conforme demonstrado na figura 4 um catéter 5 F foi inserido através de um introdutor 9F (diâmetro externo)/7F (diâmetro interno) pré-moldado para renal. (Pressure Products SafeSheath® Worley Telescopic Braided Series Renal Lateral Vein Introducer®) ("Renal" LVI guide).

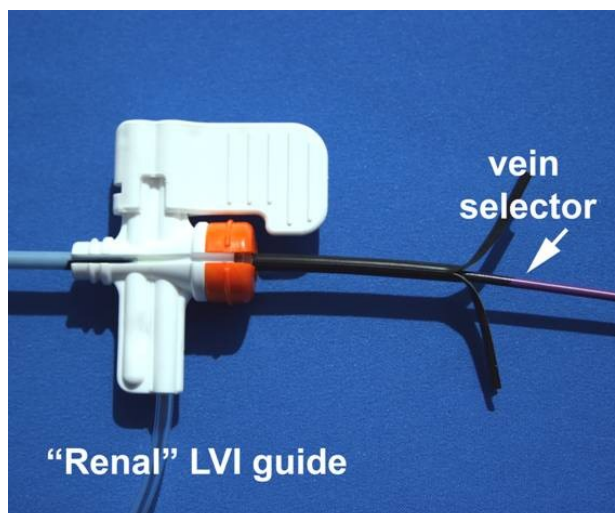


Figura 4: O seletor de veia 5 F inserido na bainha 9 F SafeSheath® Worley Telescopic Braided Series Renal Lateral Vein Introducer® (guia 9 F "Renal" LVI). (Pressure Products San Pedro, CA USA)

O guia "Renal" LVI (Guia – introdutor "renal" para veia lateral) contendo seletor de veia foi introduzido na bainha (figura 5) 9F para o interior do SC até que a ponta do guia "Renal" LVI chegue ao final do introdutor.




Figure 5: O seletor de veia/guia LVI são inseridos dentro da longa bainha 9F localizada no SC.

O seletor de veia é então avançado para fora do guia “Renal” LVI e para dentro do SC.(Figura 6). Usando injeções de contraste a veia é localizada, canulada com o seletor de veia e um guia de angioplastia 0,014 é avançado através do seletor de veia.

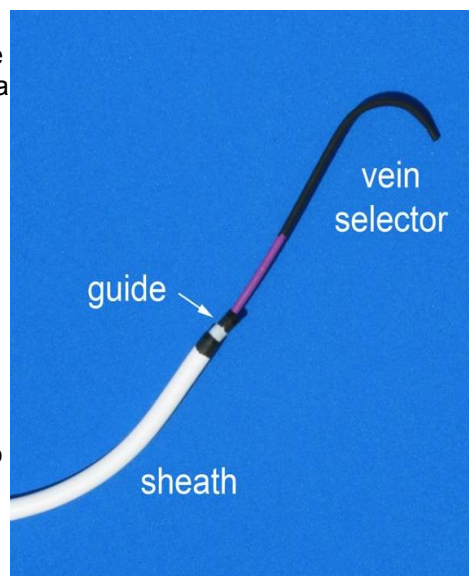


Figura 6: A bainha, seletor de veia e guia “Renal” LVI aparece como estariam no SC buscando a veia alvo. O seletor é avançado para dentro do SC com pequenas injeções de contraste para localizar melhor a veia. A bainha e a ponta do guia “Renal” permanecem no SC médio-proximal.

O guia “Renal” LVI é avançado para dentro da veia alvo usando o fio guia de angioplastia e o seletor de veia como um “trilho”(figura 7), o seletor de veia é então removido, deixando o fio guia de angioplastia no vaso alvo.

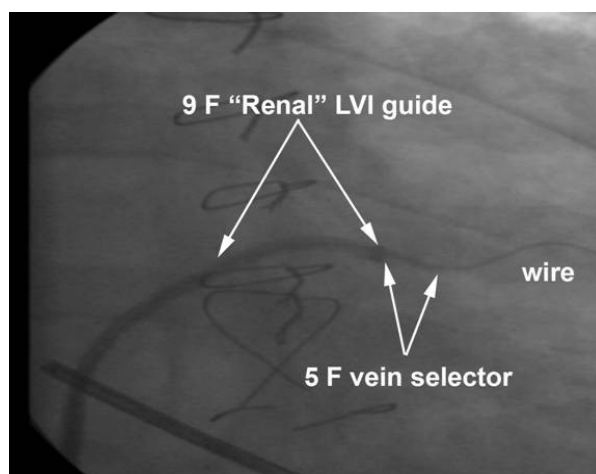


Figura 7: O guia “Renal”LVI, seletor de veia e fio guia de angioplastia aparecem na veia alvo. O guia “Renal” LVI foi avançado para fora da bainha por sobre o trilho composto pelo fio guia e seletor de veia.

Contraste é injetado através do guia “Renal” LVI confirmando que a ponta do mesmo está na veia. (Figure 8).

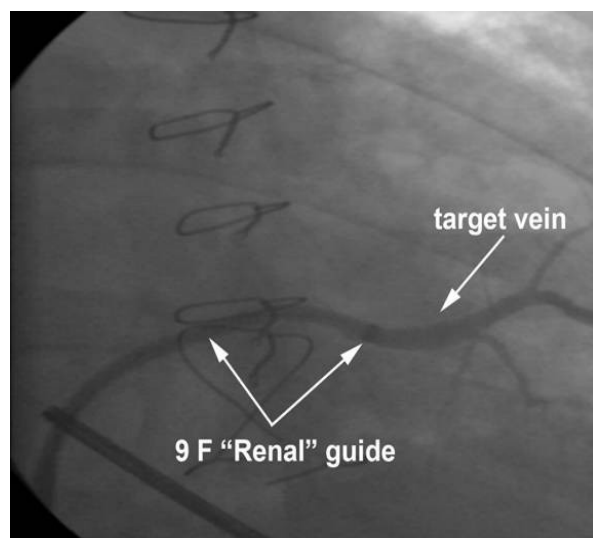


Figura 8: Injeção de contraste através do guia “Renal”LVI para dentro da veia alvo confirma q ponta do guia dentro da veia.

Usando o apoio do guia “Renal” LVI um eletrodo 6F bipolar para VE (Medtronic Attain 4194 OTW) foi introduzido sobre o fio guia dentro da veia (Figura 9).

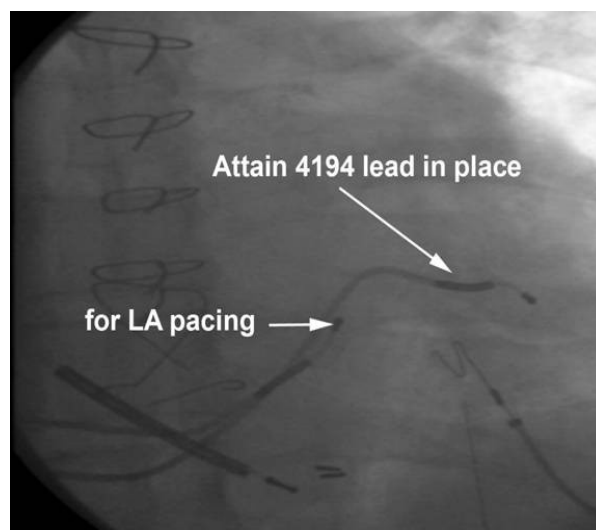


Figura 9: O guia de VE esta no local. O guia “Renal”LVI foi cortado e a bainha retirada(“descascada”). Um segundo eletrodo Attain esta o seio coronário para estimulação de AE.

A válvula hemostática é partida ao meio e retirada, tracionando(“descascando”) o eletrodo e o guia. O eletrodo permaneceu estável sem captura de nervo frênico com 10 V, e tinha limiar de captura de 1,6V a 0,5 ms de largura de pulso. O eletrodo foi conectado ao gerador e a loja foi fechada conforme usual. O tempo do inicio da cateterização do SC ate o implante foi de 15 min e tempo total do procedimento de 25min.

Relato de caso numero 2

MR era uma mulher de 56 anos que recebeu indicação de TRC que sofreu tentativa sem sucesso de implante por 2 ½ horas em centro de grande volume usando o sistema de implante padrão da empresa quando o eletrodo de VE falhou ao progredir sobre o fio guia para dentro da veia alvo. O sistema de guia não estava disponível. Ela foi encaminhada para nosso centro para outra tentativa. Acesso ao seio coronário obtido usando a bainha 9F SafeSheathCSG® Braided Core Worley-STD®. (Pressure Products San Pedro, CA USA) Venografia de SC foi obtida em OAD e OAE e AP e a veia alvo foi identificada. (A) Conforme demonstrado na figura 4 um catéter 5 F foi inserido através de um introdutor 9F(diâmetro externo)/7F (diâmetro interno) pré-moldado “renal”(Renal” LVI guide). O guia “Renal” LVI(Guia – introdutor “renal” para veia lateral) contendo seletor de veia foi introduzido na bainha 9F para o interior do SC até que a ponta do guia “Renal” LVI chegue ao final do introdutor. O seletor de veia então foi avançado além do guia “Renal” LVI para dentro do SC. Usando injeções de contraste a veia é localizada, canulada com o seletor de veia e um guia de angioplastia 0,014 é avançado através do seletor de veia. O guia “Renal” LVI é avançado para dentro da veia alvo usando o fio guia de angioplastia e o seletor de veia como um “trilho”(figura 7), o seletor de veia é então removido, deixando o fio guia de angioplastia no vaso alvo.

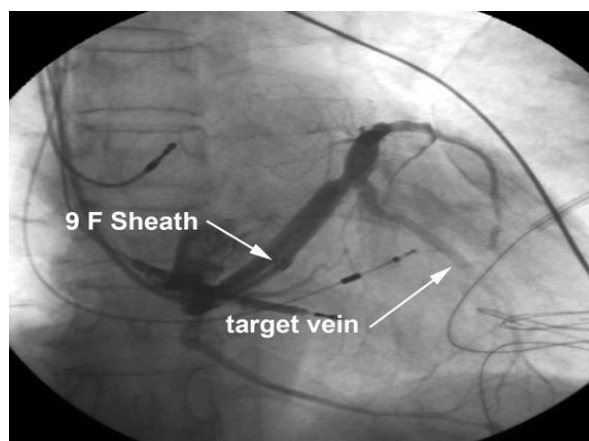


Figura 10: Venografia contrastada do seio coronário do caso 2. Veia alvo e bainha 9F estão visíveis.

Contraste é injetado através do guia “Renal” LVI confirmando que a ponta do mesmo está na veia. (Figura 11).

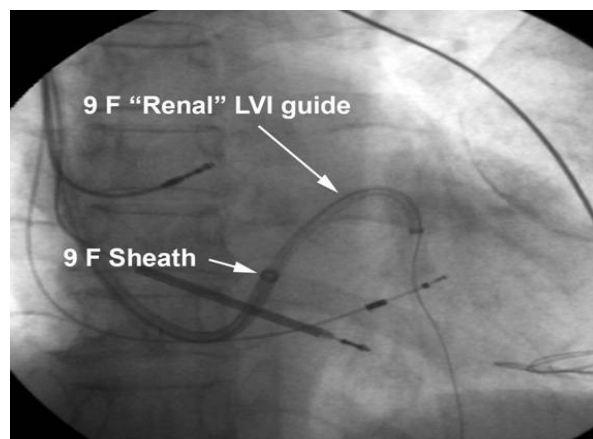


Figura 11: O fio guia de angioplastia e o guia 9F “Renal” LVI estão na veia alvo. A bainha 9F esta no SC.

Usando o apoio do guia “Renal” LVI um eletrodo 6F bipolar para VE (Quick Site® Model 1056, St Jude Medical) foi inserido com sucesso dentro da veia (Figura 12). A válvula hemostática é partida ao meio e retirada, tracionando (“descascando”) o eletrodo e o guia. O eletrodo estava estável sem captura frênica, e tinha limiar de comando de 1,6V a 0,5 ms. O eletrodo foi conectado ao gerador e a loja foi fechada conforme usual. O tempo do início da cateterização do SC ate o implante foi de 8 min e tempo total do procedimento de 20min.

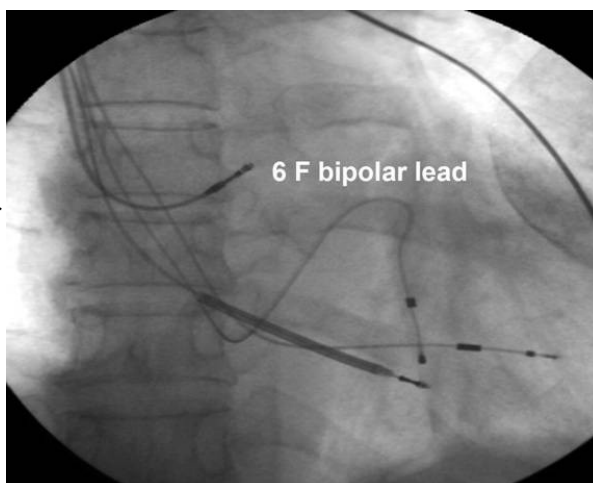


Figura 12: O eletrodo de VE 6 F está na veia alvo.

Discussão

Em muitos centros posicionamento do eletrodo de VE continua a ser limitado pela anatomia do seio coronário. O apoio fornecido pelo guia apenas pode não ser adequado a anatomia venosa. Como demonstrado aqui o suporte necessário pode ser provido por um cateter pré-moldado para alcançar o óstio da veia alvo. Porém, a ampla disponibilidade do sistema ainda não é valorizada pelos médicos que dependem exclusivamente do sistema próprio da empresa. Apesar da ampla disponibilidade para aquisição, revisão recente abrangeu apenas os sistemas próprios de cada empresa de dispositivos. Ter o sistema descrito aqui como alternativa pode resultar em um implante bem sucedido na primeira tentativa. O sistema descrito aqui é composto de uma bainha 9F (Diâmetro interno) que prove tanto o condúite e a plataforma para o Guia LVI 9F(DE)/7F(DI) para canulação do SC. (Figura 3). As bainhas e guias fornecidos pelos fabricantes de implantes têm diâmetro interno de 7F, que não permite inserção de guias grossos o bastante para apoiar o eletrodo 6F. Existem cateteres Medtronic's Attain II semelhantes em conceito aos do sistema Pressure Products delivery mas são restritos à entrega de eletrodo unipolar 5F (Attain 4193 OTW) que, uma vez posicionados, podem ser menos estáveis que eletrodos mais calibrosos. Somado a isso, o eletrodo unipolar não permite a opção de reposicionamento eletrônico se necessário. Os produtos Pressure Products LVI guides são pré-moldados para auxiliar a canulação da veia alvo. O lúmen do guia LVI é suficiente para aceitar um guia 6F e um fio guia 0,014, e tem 4 curvas pré-moldadas. Na nossa experiência, a curva Renal dá suporte a implante com sucesso na maioria dos casos. A conformação do conjunto do guia

curva Renal posiciona a segunda curva na direção do seio coronário quando o óstio do primeiro esta próximo ao óstio da veia alvo. Como é impossível prever se o implante vai ser difícil ou não, o uso rotineiro deste sistema pode reduzir o tempo de implante.

Mesmo se um guia “Renal” LVI é usado, o modo mais confiável e fácil de localizar e canular a veia correta com fio guia é usar um cateter interno apropriadamente moldado, aqui chamado de seletor de veia. Os fabricantes de dispositivos fornecem cateteres que podem ser usados como seletores de veia, incluindo o 7F Attain I Select® (Medtronic), o 7F CPS AIM® inner catheter (St. Jude Medical), e o 6F Rapido® CS inner catheters (Boston Scientific). A forma do seletor de veia que nos achamos mais útil é o 5F incluso no guia “Renal” LVI. É possível localizar e canular a veia alvo com o guia “Renal” LVI sozinho; Porém, o método mais confiável é avançando isso sobre o trilho criado pelo seletor de veia e o fio guia. (Figura3). Após o Guia “Renal” LVI é posicionado na veia, o seletor de veia é posicionado na veia e então o seletor pode ser removido, deixando o fio guia de angioplastia dentro do vaso.

Após o posicionamento do eletrodo de VE, o guia “Renal” LVI é partido ao meio usando um instrumento cortante incluído no sistema. Este é desenhado para ser acoplado à válvula da bainha, e assim permite um deslizar estável durante o processo de corte. Durante o corte o eletrodo de VE é apoiado pela bainha, diminuindo a chance de deslocamento. Retirada da bainha é melhor feita desta forma: 1) Antes da retirada da válvula, tracione a bainha por sobre o eletrodo observando por fluoroscopia, aumentando a margem de segurança tanto quanto possível, ate que a válvula atinja o conector do eletrodo; 2) Peça ao assistente para comprimir a bainha externa próximo da pele do paciente, para eu o eletrodo não se desloque no processo; 3) Quando o eletrodo estiver seguro, quebre a válvula e “descasque” a bainha até os dedos do assistente; 4) Retire o restante da bainha tracionando por sobre o eletrodo; 5) quando o eletrodo estiver livre sob a bainha, peça que o assistente segure o eletrodo e descasque o resto da bainha.

Conclusão

Os dois casos apresentados demonstram as vantagens de usar um sistema de entrega de eletrodo de VE que oferece o suporte necessário para entrega de eletrodo 6F. Muitos médicos que realizam implantes confiam apenas nos sistemas designados pelo fabricante. Estes sistemas podem ou não estar inclusos no custo do dispositivo e podem ou não ser o sistema que levara ao sucesso no implante. Para aumentar a probabilidade de sucesso no implante, o medico deve ter todas as ferramentas disponíveis desde o inicio do procedimento. Políticas de redução de custos têm limitado as opções do medico, mesmo que isso signifique menor taxa de sucesso. Porem, quando alguém calcula os custos de um caso prolongado, falha de implante, excesso de radiação, segunda tentativa de implante e/ou falta de sucesso na ressincronização, o custo adicional parece justificado.